口の中にできる紅板症

がんに移行する確率高い

義歯や喫煙が原因の可能性

放っておくとがんに移行する確率が高い「前がん病変」の中でも、悪性度の高いのが口の中の粘膜にできる紅板症だ。義歯や喫煙などの刺激が原因でできるとみられ、発見されたときには半数ががん化しているという。早期発見が欠かせない病変だ。

▽粘膜が赤くただれる

紅板症は舌やほおの内側、歯茎などの口腔（こうくう）粘膜にできる前がん病変。症状の特徴について、昭和大学歯学部（東京都）口腔外科の新谷悟教授は次のように話す。

「口腔粘膜に深紅のただれができる病変です。触るとかすかに硬さを感じる程度で、痛みはほとんどありません。本来、がん年齢といわれる中年以降の病変と考えられていたのですが、最近はなぜか若い女性にもかなり見られます」

原因は明らかでないが、義歯や差し歯、喫煙や飲酒など口腔内の刺激が誘因になると考えられている。

「この病変の問題は、悪性度が非常に高い点です。発見時には半数はがん化していて、首などに転移しやすいのです」

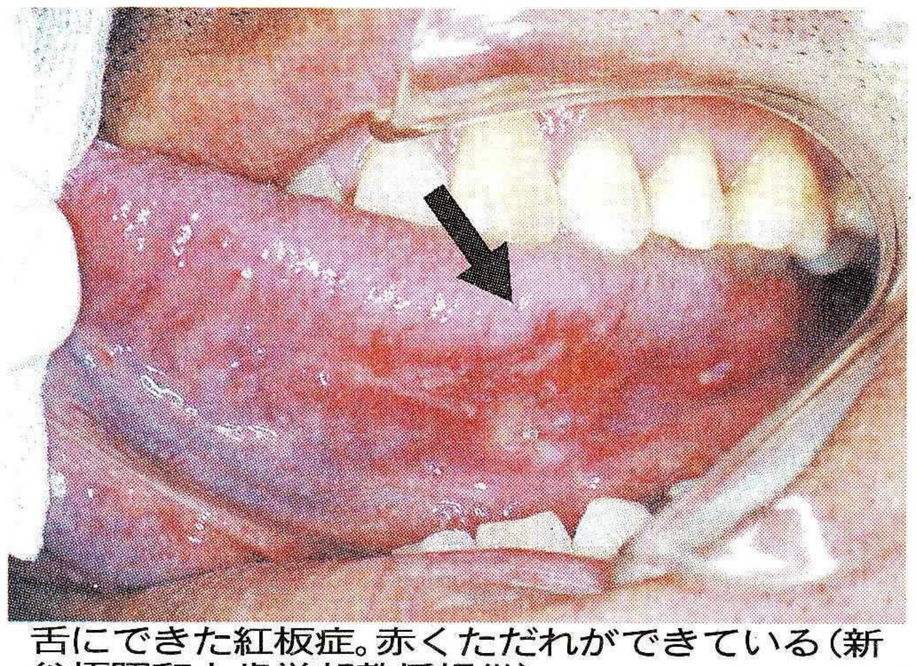

舌にできた紅板症。赤くただれができている（新谷悟昭和大歯学部教授提供）

▽口の中のチェックを

まず、前がん病変のうちに発見すべきだが、それには紅板症の怖さを理解するのが第一。

「こういう前がん病変があることを念頭に置き、月に一回は口の中を鏡に映してチェックすることを勧めます。そして粘膜に深紅のただれを見つけたときは、念のため口腔外科を受診すべきです」

診断では、細胞や組織の一部を採って調べる検査が行われる。その結果、がんと分かれば手術を要するが「紅板症の状態なら一カ月に一回は、専門医による経過観察を受けてください」と新谷教授はアドバイスしている。（メディカルトリビューン＝時事）

◇　◇

昭和大学歯科病院の所在地は、郵便番号145－8515　東京都大田区北千束二の一の一。電話03（3787）1151（代表）。

放っておくとがん移行の確率高い

口内の紅板症

義歯や喫煙が原因か

放っておくとがんに移行する確率が高い「前がん病変」の中でも、悪性度の高いのが口の中の粘膜にできる紅板症だ。義歯や喫煙などの刺激が原因でできるとみられ、発見されたときには半数ががん化しているという。早期発見が欠かせない病変だ。

粘膜が赤くただれる

紅板症は舌やほおの内側、歯茎などの口腔（こうくう）粘膜にできる前がん病変。症状の特徴について、昭和大学歯学部（東京都）口腔（こうくう）外科の新谷悟教授は次のように話す。

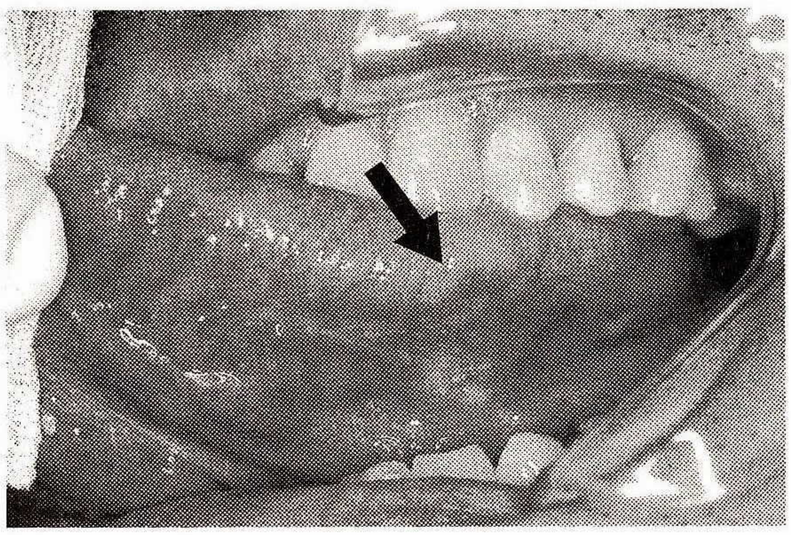

舌にできた紅板症。赤くただれができている（新谷悟昭和大歯学部教授提供）

「口腔粘膜に深紅のただれができる病変です。触るとかすかに硬さを感じる程度で、痛みはほとんどありません。本来、がん年齢といわれる中年以降の病変と考えられていたのですが、最近はなぜか若い女性にもかなり見られます」

原因は明らかでないが、義歯や差し歯、喫煙や飲酒など口腔内の刺激が誘因になると考えられている。

「この病変の問題は、悪性度が非常に高い点です。発見時には半数はがん化していて、首などに転移しやすいのです」

口の中のチェックを

まず、前がん病変のうちに発見すべきだが、それには紅板症の怖さを理解するのが第一。

「こういう前がん病変があることを念頭に置き、月に一回は口の中を鏡に映してチェックすることを勧めます。そして粘膜に深紅のただれを見つけたときは、念のため口腔外科を受診すべきです」

診断では、細胞や組織の一部を採って調べる検査が行われる。その結果、がんと分かれば手術を要するが「紅板症の状態なら一カ月に一回は、専門医による経過観察を受けてください」と新谷教授はアドバイスしている。（メディカルトリビューン＝時事）

◇　◇

昭和大学歯科病院の所在地は、〒145－8515　東京都大田区北千束二の一の一。電話03（3787）1151（代表）。