こんながんにも注意 6

重い歯周病と混同も

飲酒や喫煙、義歯も原因に

歯肉がん

歯茎にできるがんを歯肉がんという。歯茎にがんができるとは思っていない人が多く、見過ごされるケースが少なくない。昭和大学歯科病院（東京都）口腔（こうくう）外科の新谷悟教授は「1カ月に1度は、歯肉の状態をよく観察するように」と助言する。

▽50代以上に多い

口の中にできるがんをまとめて口腔がんという。口腔がんには、舌がん、歯肉がん、ほおの粘膜のがん、口の天井の口蓋（こうがい）がん、舌と歯茎の間の口底がんなどがあり、この中では歯肉がんは舌がんに次いで多い。

主に50代以上に発症し、飲酒や喫煙が原因の一つといわれている。合わない義歯（入れ歯）で、歯肉が常に傷つけられていると歯肉がんになる可能性が高くなる。

早期の症状では痛みはない。ただ、見た目の変化があって、かいようができたために歯肉が赤くなったり、カリフラワー状に白くざらざらになったりする場合が多い。

歯がそろっているかは発症と関係なく、インプラント治療をした人も発症することはある。虫歯や歯周病のあるなしも関係がない。

注意したいのは、重い歯周病が歯肉がんと判別が付きにくいこと、抜歯後1カ月以上治らない場合には、歯肉がんの可能性があることだ。

▽早期なら治癒率高い

がんの疑いがあれば、組織を一部採ってがんかどうかを診断する。

治療は早期がんの場合は、がんと周辺の歯肉を切除するだけで済む。早期の場合、きちんと治療すれば治癒率はかなり高い。

がんが進行すると、がんが歯槽骨と呼ばれる歯を支える骨を溶かし、さらに進行するとあごの骨までも侵食する。そのため、骨の一部を切除したり、あごの骨を離断したりして、欠けた部分を金属で補強する必要が生じる。進行がんの場合は、化学療法や放射線療法を併用することもある。

新谷教授は「義歯が歯肉などに当たる場合には、早めに調整してもらってください。また、1カ月に1度は歯茎を観察し、指で触ってみて異常があれば歯科や口腔外科に相談するといいでしょう」と助言している。（メディカルトリビューン＝時事）

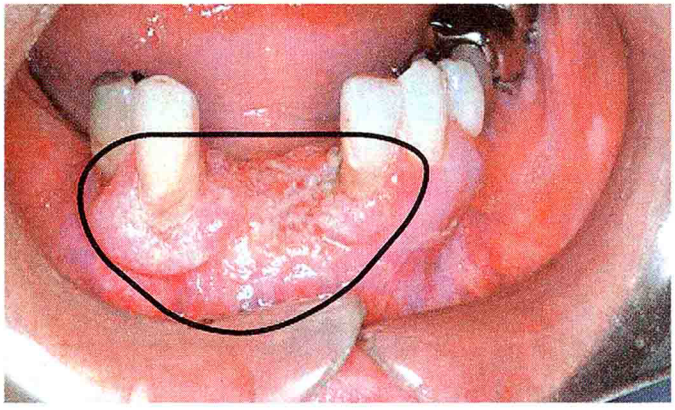

丸で囲った部分が歯肉がん。表面がカリフラワー状に白くざらざらしている（新谷悟昭和大歯科病院口腔外科教授提供）

◇　◇

昭和大学歯科病院の所在地は、郵便番号145－8515　東京都大田区北千束2の1の1。電話03（3787）1151（代表）。

※水曜日に掲載します。