健康ライフ

舌がん 進行すると

″飲む食べる話す″に障害

舌がちょっと″変″。端の裏あたりがふくれている感じ、口内炎か。いや待てよ、ひょっとしたら舌がん？

上野敏行記者

″見て触って″

口の中に発生するのが口腔がん。患者数、年間約7千人。急増中です。口腔がんで最も多いのが舌がんで約6割です。口腔がんで命を落とす人、年間約3000人。舌がんも油断禁物です。

わが舌はどうか。口を開け、見て触って。

「実はそこに早期発見の″鍵″がある」というのは、昭和大学歯学部顎口腔疾患制御外科学教室の新谷悟主任教授。専門は口腔がんの診断・治療です。「とはいっても現実は厳しく、早期発見は約20％です。気づいたときには病状がかなり進行していることが多い」

早期発見の鍵という、″見て触って″とは具体的にはどうするのか。

口の中をライトで明るく照らしながら。舌を前に出し、ティッシュやタオルではさんで引っぱって調べます。舌の両側、裏側も忘れないように。

「色の違い、表面の赤さ、白さ、ただれなどを見ます。手指で触っても取れない白い部分、腫れ、しこりは要注意です」

変だったら？

「かかりつけ歯科医院を受診し、相談してほしい。入れ歯の当たり、さし歯のこすれが原因のこともあります」

「原因を除く処置をした後、2週間たっても変化がないか、大きくなるか、表面が荒くでこぼこしてくるか。こんなとき専門医（歯科口腔外科）を紹介してもらいます。わずかな率ではあっても舌がんかもしれません」

男性55歳の例

昭和大学歯科病院口腔外科の外来診察室―。

男性患者（55）は、月1度の通院です。

滑舌よく、「先生、舌はよく動くし、飲んで、食べて、話すこと、全く支障がありません」。

話は1年前に戻って。

男性は舌の横あたりがずっと″変″でした。舌が奥歯にするような感じで、鏡で見ると、赤く、表面が荒れています。

気になって、かかりつけ歯科医に話したら、「昭和大学歯科病院口腔外科を紹介する」。

口腔外科を受診すると、CTなど画像検査し、生検に。生検とは組織の一部分を切り取り、顕微鏡でがん細胞かどうかを調べる検査です。

診断は舌がん。大きさは3㌢。頸のリンパ節転移1個。がんの進行度は病期Ⅰ～Ⅳの4段階のⅢ。進行がんでした。

診察を担当した新谷主任教授は治療計画を立てました。″完治を目標にして舌の約3分の1を部分切除。頸のリンパ節も切除（頸部郭清）する″

″舌の部分切除で欠損した部分には前腕皮弁（手の皮膚を血管と共に移植）を用いて再建する″

男性患者は十分な説明を受けて納得、手術を受けました。

術後1年、男性患者は再発もなく順調、仕事にも復帰しています。

「手術では障害をできるだけ残さないために頸部の筋肉や血管、神経を保存するよう工夫しています。頸のリンパ節切除の傷も目立ちません」

遠くの臓器に転移がある病期Ⅳ、あるいはがんの悪性度が高く、周りの組織に広がる危険性があるときの治療はどうか。

「切除可能なら基本は手術による切除です。術後、放射線照射か抗がん剤治療の追加、または同時併用します。再発を抑え生存率を向上させることが確認されています」

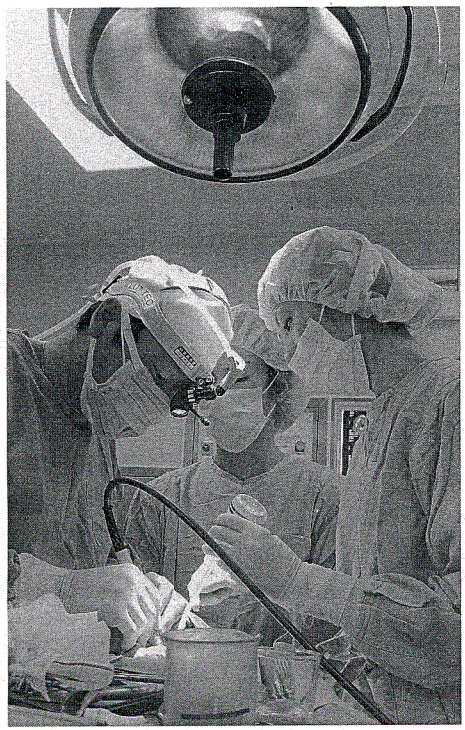

手術中の新谷悟主任教授

術前から訓練

早期がんの治療はわかりやすい。手術で、がんとその周辺1㌢ほどを部分切除して終わりです。

治癒率も生存率も高い。術後の口の機能″飲む、食べる、話す″もほとんど障害なし。

これらは、と新谷主任教授。「がんの深さや悪性度にもよるが、早期がんのうち、がんの大きさ3㌢までの話。3㌢を超えると、治療方針は大きく変わってきます」

治療方針が変わる？

「ええ。舌の半分以上あるいは舌のほぼ全部を切除（亜全摘）することになり、切除部分の再建が必要になります」

再建とは、先の男性患者が実施した前腕皮弁がそう。舌亜全摘では、容量のある大胸筋皮弁（胸の筋肉を血管とともに移植）などを用います。

再建が成功しても、まだやることがあります。

例えば、飲み込み（嚥下）は舌が上顎の蓋にくっついてゴックンと。

再建した舌には神経がなく、舌が上顎の蓋まで上がらない。上がらないから飲み込めない。

舌が十分に動かないから、食べ物を歯の上に運べないので噛めない。話す言葉の滑舌も悪い。

結果、社会復帰も遅れることが多い。

「術後、口の機能回復をするには、口腔リハビリテーションが必要になります。術後の状態を予測し、術前から始めます。機能回復訓練が理解しやすくなり、口の機能低下を防げます」

手術は歯科口腔外科や頭頸部外科であっても、放射線照射には放射線科、抗がん剤治療には腫瘍内科、義歯（入れ歯）には歯科補綴科との連携が重要になります。

「治療には真のチーム医療が必要です。患者さんは、どういう連携があり、治療を続けたらどういう結果になるのか、見通しを尋ねて知っておくことが大事です」